1934
STANFORD UNIVERSITY MEDICAL LIBRARY
AUG 23 1938
LIBRARY

Ueber die Spielbreite der Symptome bei der Myoklonus-Epilepsie

Dissertation

zur

Erlangung der Doktorwürde

der

medizinischen Fakultät

der

Hessischen Ludwigs-Universität zu Giessen

vorgelegt von

Kwok-Liang Wu (Ng)

Aus Canton China

Gedruckt mit Genehmigung der medizinischen Fakultät

zu Giessen

Referent: Geheimrat Prof. Dr. med. et. phil. R. Sommer

Canton d. 20. Mai. 1934.

Meinen lieben Eltern

in Dankbarkeit gewidmet

Digitized by the Internet Archive
in 2026

https://archive.org/details/IA40154009_0103

Ueber die Spielbreite der Symptome bei der Myoclonusepilepsie.

In der medizinischen Literatur findet sich schon sehr früh die Beschreibung von Zus tänden krampfartiger Form, in der die Zuckungen in der Muskulatur die wesentliche Rolle spielen. Diese Muskelzuckungen, die Chorea electrica, rhythmische Chorea, convulsiver Tremor genannt wurden (1), waren clonisch. Um eine Abgrenzung dieser mannigfachen Symptomenkomplexe der motorischen "Neurosen" zu erzielen, beschrieb Friedreich im Jahre 1881 (2) einen eigenen Fall, dessen Verlauf folgender ist: Es handelt sich um einen 50 jährigen Mann, welcher an clonischen Muskelzuckungen litt, die in einer Anzahl symmetrischer Muskeln der oberen und der unteren Extremitäten auftraten. Der Patient gibt an, durch einen heftigen Schreck diese Zuckungen erhalten zu haben, weshalb Friedreich dieses Krankheitsbild als "Schreckneurose" auffasste. Nach einigen Jahren war der Kranke geheilt. Die motorische Kraft und die Koordination dieses Patienten war nicht gestört, nur die Erregbarkeit der Haut-und Patellarreflexe war gesteigert. Die Zuckungen treten in Biceps, Triceps, Supinator beider Oberextremitäten auf, während an den unteren Extremitäten der Musc. vastus externus, internus, rectus femoris, adductores, auch biceps semitendinosus sich an den Zuckungen beteiligten; die übrigen Muskeln blieben frei. Die Zuckungen traten in Form von Kontraktionen auf, aber ohne wesentliche motorische Effekte

aufzuweisen. Die Frequenz der Zuckungen, die von Schmerzen begleitet waren, verlief unregelmässig, im Schlafe hörten sie auf, die willkürliche Bewegung verminderte sie.

Friedreich schlug vor, diese Krankheit als Paramyoclonus multiplex zu bezeichnen, wegen des Auftretens der Zuckungen in symmetrischer Form. Die Zuckungen waren aber nicht synchron. Nach Friedreichs Veröffentlichung folgten mehrere Publikationen auf diesem Gebiete, die aber keine wesentliche Rolle spielten. Schulze (3) gab dieser Erkrankung den Namen: Myoclonus multiplex, Löwenfeld (4) dagegen Myoclonus spinalis multiplex; Marina (5) aber: Myospasie. Seeligmüller (6) gab dieser Krankheit die Bezeichnung: Myoclonie, die später von Unverricht übernommen wurde. Unverricht beschrieb im Jahre 1891 (7) die Krankheit von 5 Geschwistern, die alle an Myoclonie mit der Kombination von epileptischen Anfällen litten.

Der Krankheitsverlauf der fünf Geschwister war folgender:

Es handelte sich um 5 Kinder einer Familie, die in keiner Weise erblich belastet war. Nur der Vater neigt zum Potus. Im Alter von 6-13 Jahren traten die nächtlichen Krampfanfälle auf, oft begleitet von Urinabgang.

Die Anfälle waren clonisch, gingen zur Starre über, hinterliessen aber keine besonderen Störungen des allgemeinen Befindens am nächsten Tage. Die Anfälle nahmen an Intensität zu. Während des Anfalls waren die Arme und Beine steif und die Augen verdreht Eine "undefinierte" Angst befällt die Kinder. Die Zuckungen traten am ganzen Körper auf. Nach dem Anfall folgt ein lang-

dauernder Schlaf. Die Kinder erinnern sich nicht an das Vorgefallene; nur aus der zurückgebliebenen Abgeschlagenheit und Mattigkeit am nächsten Tage schliessen die Kranken auf die überstandenen nächtlichen Anfälle. Später traten die nächtlichen Anfälle auch am Tage auf. Die "sorgfältige ärztliche Analyse" solcher Anfälle stellte diese Anfälle mit den Anfällen der echten Epilepsie auf eine gleiche Stufe. Nach einigen Jahren (bei einer Patientin nach 5 Jahren) stellten sich am Tage clonische Muskelzuckungen ohne Bewusstseinsverlust ein. Die nächtlichen Anfälle liessen nach, sowohl an Intensität als auch an Häufigkeit. Die Zuckungen haben das Gepräge derer, die durch Induktionsstrom erzeugt werden. (Unverricht). Die Zuckungen sind "blitzartig" unkoordiniert, wodurch die erste Gruppe der Sonderstellung der Myoclonie von Unverricht begründet wurde. Sie treten in einzelnen Muskeln oder einem Teil derselben auf. Gelegentlich kommen sie in Fibrillärform vor. Die lokomotorischen Effekte blieben aus. Es sind tanzende und hüpfende Bewegungen der Sehnen und Muskeln dem ähnlich, was bei schwerfiebernden Kranken als "Subsultus tendinum" beschrieben ist. Selbstverständlich tritt eine Bewegung ein, wenn die Zuckungen in einer grösseren Muskelgruppe mit einer gesteigerten Heftigkeit auftreten. Sie sind nicht rythmisch, auch unregelmässig in Frequenz und Intensität. Die Zuckungen treten in symmetrischen Muskelgruppen auf. Sie beginnen meist in der Muskulatur der Oberextremitäten, dann der unteren, greifen auf den Rumpf über und schliesslich auf Hals und Kopf, zuletzt auf das Gesicht. Ausser den Augenmuskeln sind keine verschont

geblieben. Die Patienten haben "gute und schlechte Tage"; in den "guten Tagen" können die Patienten ihrer Beschäftigung nachgehen, während in den letzteren sie meistens im Bett liegen müssen und die nächtlichen Anfälle danach erfolgen. In Schlafe hören die Zuckungen auf; ebenso vermindern die Willensanstrengungen sie. Die psychische Frregung führt zur Steigerung der Zuckungen. Der Sprechakt wird oft unterbrochen infolge von Zuckungen im Schlund und in der Zungenmuskulatur. Keine Ataxie, ~~Roh~~rohe Kraft normal, ebenfalls Reflexe und Sensibilität. Augenhintergrund zeigt bei allen Patienten starke Rötung, sonst o. B.

Auf Grund seiner Beobachtungen hat er die bisher veröffentlichten Fälle, die zur Myoclonie gehören, und nahestehende Krankheiten, in folgende 5 Gruppen eingeteilt:

1. Gruppe: enthält die von ihm beschriebenen Fälle und die Friedreichs.
2. Gruppe: die der Myoclonie nahestehenden Fälle.
3. Gruppe: diejenigen, die das choreatische Gepräge haben.
4. Gruppe: diejenigen, die das hysterische Gepräge haben.
5. Gruppe: diejenigen Fälle, die keine Beziehung zur Myoclonie haben.

Allerdings zweifelte er selbst daran, dass seine eigenen Falle ~~nicht~~ überall ~~mit~~übereinstimmen mit den Friedreichschen. Er schreibt wörtlich: "Allerdings stimmen diese Beobachtungen, ebenso wie die unsrigen nicht in allen Punkten mit den Friedreichschen überein, vor allen Dingen ist die Beteiligung des Gesichts an den Zuckungen als richtiger Unterschied zu betonen. Aber wenn die Annahme

richtig sein sollte, dass die Krankheit dnrch pathologische Reize von den grauen Vorderhörnern des Rückenmarks ausgelöst wird, so ist durch die Beteiligung der motorischen Hirnnerven kein prinzipiell neues Moment eingeführt, da ja die Kerne der Hirnnerven physiologisch auf gleiche Stufe zu stellen sind mit den Gangliengruppen in der Vordersäule des Rückenmarks. Schon viel auffälliger ist das Vorkommen von epileptischen Anfällen als Komplikation unserer Krankheit. Für unsere Fälle ist es keine Frage, dass es sich nicht um eine zufällige Kombination handelt, denn die typische Regelmässigkeit, mit welcher die Affektion hier mit solchen Anfällen einsetzte, weist zwingend darauf hin, dass diese Anfälle einen integrierenden Bestandteil der Erkrankung darstellen. Es ist nun interessant (8), dass diese Komplikation mit solchen Anfällen bereits anderweitig beobachtet worden ist in Fällen, welche man zweifellos der Myoclonie zurechnen muss. Es bleibt demgegenüber nichts übrig, als die Annahme, dass der Erregungszustand, welcher zu spinalen Krämpfen unter dem Bilde der Myoclonie führt, unter Umständen auf motorischem Gebiete höherer Ordnung überspringen kann, oder dass, wie es in unseren analogen Fällen zu sein scheint, eine primäre Erregung der Hirnrinde sich in epileptischen Anfällen äussert, um später vom pathologischen Erregungszustand der spinalen Gangliengruppe unter dem Bilde der Myoclonie gefolgt zu sein."

Die gemeinsamen Hauptsymptome der von beiden Autoren beschriebenen Fälle "~~ist~~ sind das Auftreten blitzartiger, arhythmischer, isolierter Zuckungen einzelner funktionell nicht zusammenwirkender

Muskeln beider Körperhälften. Je nach der Stärke des Leidens werden die Zuckungen auf gewisse Muskeln der oberen und unteren Extremitäten beschränkt sein oder sich auch auf die Muskeln des Stammes und des Kopfes verbreiten und gelegentlich mit allgemeinen Convulsionen verbunden sein". "Die Sensibilität, Motilität und die Ernährung, die elektrische Erregbarkeit der Muskeln zeigen keine Veränderung, die Koordination der Bewegungen ist ungestört, die psychische und vegetative Funktion ist völlig normal. Vor allen Dingen ist das Fehlen hysterischer Symptome als prinzipiell wichtig zu betonen. Das Verhalten der Reflexerregbarkeit war in unseren und anderen Fällen von der Norm nicht abweichend, in der Friedreichschen Beobachtung waren die Reflexe gesteigert." Nach einigen Jahren veröffentlichte er noch weitere (7) 3 Fälle, die genau denselben Krankheitsverlauf hatten.

Es würde zu weit führen, uns mit der ganzen Myoclonie und den ihr nahestehenden Krankheiten zu befassen. Nach Unverricht haben andere Autoren (9) wie Rabot und Clark ua. Untersuchungen über diese Erkrankung veröffentlicht. Die von Rabot beschriebenen Fälle haben auch in der Kombination myoclonischer Zuckungen mit Epilepsie. Doch unterscheiden sie sich von der Unverricht'schen durch das Fehlen von familiärem Auftreten und sind auch nicht so progredienter Natur. Der Beginn dieser Krankheit bei Rabot'schen Fällen tritt im späteren Alter auf und schreitet nicht so wesentlich fort. Die myoclonischen Zuckungen treten vor oder nach dem Anfall ein, wonach die Zuckungen bei den Patienten einige Tage, auch wochenlang, aufhören können. Die anderen Forscher und

Rabot selbst meinten, dass die von ihm beschriebenen Fälle mit den Unverricht'schen denselben Typus haben. Clark und Prout gaben dieser Erkrankung den Namen "Myoclonische Epilepsie". Sehr bald erkannte Lundborg (10), dass diese Einteilung von Unverricht nicht zutreffend war, und er teilte deshalb folgendermassen ein:

1. Myoclonia symptomatica.
2. Myoclonia simplex oder essentialis oder M. multiplex.
3. Myoclonia epilepsia.
    a. Progressive Form (cyklische) Unverricht.
    b. Intermittente Form (sporadische) Rabot.

Ausserdem hat Lundborg folgende wichtige diagnostische Anhaltspunkte für die Erkennung der Myoclonusepilepsie geschrieben. "Auftreten von nächtlichen epileptischen, tetaniformen Anfällen in der Kindheit. Nach einigen Jahren Hinzutreten von blitzartigen, unwillkürlichen Muskelzuckungen, die allmählich alle Muskeln ergreifen, welche unter dem Einfluss des Willens stehen. Fortbestehen der Anfälle und der Zuckungen nebeneinander und Abhängigkeit beider Symptome voneinander, insofern, als die Patienten sagen, dass sie gute und schlechte Tage haben; bei letzteren kommt der epileptiforme Anfall meist als Abschluss. Die Muskelzuckungen befallen häufig nicht synergisch zusammenwirkende Muskeln, sondern solche, die nicht allein in Tätigkeit versetzt werden können, nicht selten werden Teile von Muskeln ergriffen. Die Zuckungen kommen ohne Regelmässigkeit, willkürliche Bewegung vermehrt sie, während des Schlafes nehmen sie ab oder verschwin-

den. Mit der Zeit stellt sich eine deutliche Muskelrigidität ein. Patellarreflexe sind gesteigert, Fehlen von nutritiven Störungen der Muskeln, von Abnormitäten der Sensibilität. Starker Schweiss — und Speichelzufluss. Nach Jahren deutlich geschwächte Intelligenz, ausserdem oft andere psychische Störungen: Somnolenz an unruhigen Tagen, reizbares Gemüt, Verwirrungszustände, verbunden mit Agitation oder halluzinatorischen Delirien im Zusammenhang mit den Anfällen. Endlich Marasmus und Tod.

Ungefähr zu gleicher Zeit mit Lundborg hat Dana (11) auch eine eigene Einteilung der Myoclonie gemacht, doch er selbst hält diese Einteilung als nicht völlig zutreffend oder vollständig, aber annähernd.

1. Gruppe: Myoclonie Friedreichs, Paramyoclonus multiplex. Peripherer Typ. Löwenfelds Myoclonus spinalis multiplex.
2. Gruppe: Funktioneller oder hysterischer Typ. der Myoclonie: Chorea major und electrica.
3. Gruppe: Krampftiktypus der Myoclonie: Myospasmie Friedreichs, generalisierter Tik.
4. Gruppe: Myoclonie der degenerativen Chorea oder familiärer Myoclonusepilepsie. (Unverricht) Huntingtonsche Chorea, Myoclonia congenita.
5. Gruppe: Myoclonie von infektiösem Typus, z. B. Chorea minor.

Euziere und Maillet (12) gaben auch eine Veröffentlichung heraus. Sie teilten diese Erkrankung in folgende drei Gruppen ein:

1. Intermittierende epileptische Myoclonie.

2. Das Syndrom von Kojewnikoff (13): Epilepsie partialis continua.

3. Das Syndrom nach Unverricht.

Doch bis jetzt findet die Lungborgsche Einteilung die meisten Anhänger. Die Theorien über die Entstehung der Myoclonie sind zahlreich. Ich erwähne nur einige davon, die eine Rolle gespielt haben. Friedreich nahm an, dass die Ursache der Erkrankung die Erregung der motorischen Ganglien in den grauen Vordersäulen des Rückenmarks sei. Unverricht schreibt wörtlich: "Es bleibt demgegenüber nichts übrig, als die Annahme, dass der Erregungszustand, welcher zu spinalen Krämpfen unter dem Bilde der Myoclonie führt, unter Umständen auf motorischem Gebiete höherer Ordnung überspringen kann, oder dass, wie es in unseren und analogen Fällen zu sein scheint, eine primäre Erregung der Hirnrinde sich in epileptischen Anfällen äussert, um später von pathologischen Erregungszuständen der spinalen Gangliengruppen unter dem Bilde der Myoclonie gefolgt zu sein". Lugaro (14) meinte, dass diese Erkrankung auf ~~mehrere~~ verschiedene Weise entsteht, z. B. durch congenitale Anlage.

Lundborg versuchte diese Leiden mit der Hypoparathyreoidose in Beziehung zu bringen ; eine Annahme, die auf rein hypothetischer Spekulation beruht (15). "Dass die Nachkommen von Alkoholisten häufig von Epilepsie heimgesucht werden, ist eine bekannte Tatsache. Es ist a priori anzunehmen, dass der Alkoholismus auch für diese Krankheit von Bedeutung sein muss". (Lundborg).

Die von Gern (16) im Jahre 1914 verfasste Arbeit, die gesamte

Literatur über Myoclonusepilepsie enthält, führt zu negativem Erfolg (17).

Gorn versuchte auf Grund seiner Untersuchungen die gesamten Krankheiten in folgender Weise einzuteilen:

Essentielle Myoclonie.	Myoclonie
	Chorea electrica. Henoch, Bergon.
	Morvans Chorea fibrillaris
	Paramyoclonus multiplex
Symptomatische Myoclonie	Infektionskrankheiten (Dubinische Krankh. Syphilis)
	Andere organ. Erkrankung d. Zentralnervensystems.
	Hysterie und Neurasthenie, Hemimyoclonus.
Myoclonus-Epilepsie	Unverrichtsche Myoclonusepilepsie
	Lenoble-Aubineaus Nystagmusmyoclonie
	Rabotsche intermittierende Epilepsie mit Myoclomie
	Kojewnikoffs Epilepsia partialis continua.

Was nun die pathologische Anatomie bei dieser Erkrankung anbetrifft, ist bis 1909 noch kein positives Resultat zu verzeichnen. Clark und Prout konstatierten die Veränderung in Pyramidenzellen der Hirnrinde, doch wurde es als und pathogenetisch festgestellt (Oppenheim).

Einen wesentlichen Fortschritt in der Erforschung der Pathogenese bei der Myoclonusepilepsie konnte durch die Entdeckung von eigentümlichen Einlagerungen der rundlichen Körperchen im

Zentralnervensystem bei einem an Myoclonusepilepsie Leidenden von Lafora und Glück im Jahre 1909 erzielt werden. (18) Sie fanden, dass diese Körperchen in Ganglienzellen eingelagert sind und oft die ganze Zelle ausfüllen und deren Kerne zusammendrücken, bis sie die "Form eines Halbmondes annehmen". Selten liegen sie in den protoplasmatischen Fortsätzen, sind rund, konzentrisch geschichtet, zeigen manchmal radiäre Streifung, geben fast immer die charakteristische Amyloidreaktion. Sie betonten, dass diese intracellulären Amyloidkörperchen noch nie beschrieben worden sind und nehmen an, dass das Entstehen dieser intracellulären Amyloidkörperchen durch die Stoffwechselstörung bedingt ist oder eine Amyloiddegeneration darstellt. Ferner nimmt er an, dass diese Amyloidkörperchen durch mechanische Reizung und funktionelle Störung die Anfälle erzeugen oder bei der Auslösung mitwirken. Nach dieser Veröffentlichung erfolgte die Arbeit von Westphal und Sioli (19). Sie berichten ungefähr denselben Befund, nämlich, dass die Körperchen rund, konzentrisch, geschichtet, in der Mitte einen stark gefärbten Kern besitzen. Sie geben die Glykogenraktion, weshalb sie "Glykogentröpfchen" genannt werden. Sie liegen in den Ganglienzellen oder in der Peripherie des Protoplasmas. Besonders schön werden sie bei Lugol'scher Färbung mit Best'schen Karmin gefärbt. Er nimmt an, dass diese Körperchen ein allgemeines pathologisches Stoffwechselprodukt sein können. Die weiteren Beobachtungen über die Einlagerung der Amyloidkörperchen im Zentralnervensystem bei der Myoclonusepilepsie konnten Frijerio, Hilotti, Ostertag und Schou machen

(20). Ostertag und Schou (21) beschrieben ungefähr zu gleicher Zeit je einen Fall. Die Fälle der Autoren ähneln sich sowohl klinisch als auch im pathologischen Befund, ebenso die Publikationen von Lafora und Westphal. Ostertag beschäftigte sich besonders eingehend mit den chemiko-histologischen Eigenschaften dieser Körperchen. Er stellte fest, dass diese Körperchen keine typische Reaktion des Amyloids, des Fettes, des Glykogens geben, und es fehlte das typische Verhalten des Hyalins. Die Körperchen können sowohl basophil als auch acidophil sein, argentophil dagegen überall. Nur an der Randzone der Körperchen konnte er mit Nilsulfat die Nilsulfatreaktion auf Fettsäure nachweisen. Er lehnte den Namen "corpora amylacea" ab und schlug die Bezeichnung "Myoclonuskörperchen" vor. Dass die Myoclonuskörperchen als Ursache für das Entstehen der Krankheit mindestens eine Rolle spielen, findet heute allgemeine Anerkennung.

Ob diese Körperchen mit denen, die schon im Jahre 1838 von Purkinje (22) beschrieben wurden, identisch sind, darüber war keine Eingung mit den Autoren zu erzielen. Er beschrieb das Vorkommen solcher "Gebilde im Zentralnervensystem, die eine eigentümliche Gattung klarer, durchsichtiger, runder oder rundlich-eckiger, dem Aussehen nach amyloidkörperchenähnliche Körper von wachsartiger Konsistenz darstellen, welche die Lamina cribrosa von dem Chiasma nervorum opticum und die beiden Hornstreifen zu beiden Seiten der Thalami reichlich besetzen". Wegen morphologischer Aehnlichkeit mit der Stärke wurden diese Gebilde von Wagner (23) als "corpora amylacea" bezeichent. Virchow (1853) stellte fest, dass

diese corpora amylacea sich mit Jod blau färben und nach Zusatz von Schwefelsäure sich violett färben. Diese c. a. sind lichtbrechend, hellglänzend, konzentrisch, geschichtet. Die Genese dieser Körperchen ist unklar. Keine Hypothese für das Entstehen derselben geniesst allgemeine Anerkennung, da immer irgendwelche Einwendungen dagegen gemacht werden. Stürmer beschäftigt sich (24) besonders eingehend mit der Farbenreaktion dieser Körperchen zur Differenzierung. Er stellte dabei fest, dass sie die positive Reaktion geben: Jodreaktion und Glykogenpräktion nach Best. Nach Stürmerscher Auffassung sind die Körperchen eine Verbindung von Sphingomyelinen und Phrenosinen mit Glykogen oder kohlehydratähnlichen Körpern unter Beteiligung einer bei Abbau der Lipoide freiwerdenden Fettsäure. Diese Körperchen kommen bei Leuten mit zunehmendem Alter physiologisch vor: im Rückenmark, oblongata, Randzone unter der Pia, dem Ventrikelependym lokalisiert. Redlich (25) und Obersteiner (26) fanden sie in der Peripherie der Rindenschicht des Gehirns. Bei pathologischem Senium sind sie besonders reichlich vertreten. Ebenso kommen sie bei chronischer degenerativer atrophischer Gehirnerkrankung vor. Auch bei akuten Prozessen, wie Intoxikation, Meningoencephalitis (Alzheim 27), Encephalitis epidemica (Spiegel 28) sind sie beobachtet worden.

Ein in den Bethelschen Anstalten beobachteter Fall von Myoclonusepilepsie regt uns an, etwas eingehender als es bisher in den veröffentlichten Fällen geschehen ist, die durch Sektionsbefund eindeutig als zur Gruppe der Myoclonusepilepsie gehörig festgestellt

worden, unter obigem Gesichtspunkt einer Analyse zu unterziehen. Wir geben zunächst einen Script des genau beobachteten Falles.

Es handelt sich um ein 20 jähriges Mädchen, geboren am 6. 5. 1909. Aufgenommen in hiesiger Anstalt 3.5.26. Familienanamnese: ehelich geboren. Eltern leben, sind weitläufig verwandt. Vater starker Potator. Pat. hat 7 Geschwister. Eine Schwester der Pat. war 5 Wochen nervenleidend im Krankenhaus, hat jetzt Gelenkrheumatismus und Herzfehler. Die anderen Geschwister sind gesund. Mutter hat 3 Fehlgeburten durchgemacht. Keine Geisteskrankheit oder Selbstmord in der Familie vorgekommen. Die Pat. wurde mit der Flasche ernährt, lernte zeitig gehen; sprechen erst mit 2 Jahren gelernt. Mit ½ Jahr Zahnkrämpfe während Masernerkrankung. Mit 14 Jahren Gehirnhautentzündung, keine Lähmungserscheinungen. Die Krämpfe beginnen mit 7½ Jahren, etwa 3 Stunden dauernd mit Bewusstlosigkeit. ½ Stunde Zuckungen. Pat. lernte schwer. Die Anfälle treten ohne bestimmte Ursache auf, und zwar mit Erbrechen. Kopfschmerz hält längere Zeit nach dem Anfall an. Die Anfälle kommen anfangs alle halbe Jahre und dann vierteljährlich, auch ein Jahr anfallsfrei. Von Weihnachten 25 bis jetzt zunehmende Verschlechterung des Zustandes; Anfälle bei Tag und Nacht, bis zu 4 mal am Tag. Letzter Anfall am 3.5.26. Pat. klagt über Kopfschmerzen, schläft schlecht, Gedächtnis hat abgenommen, ist leicht erregbar. War früher in Stellung. Im Krankenhaus hat sie Brom bekommen.

Status praesens: Grösse 1, 53. Gewicht: 42 kg. Klein, in der Entwicklung zurückgeblieben. Bdsts. Plattfuss. Haut blass, hat

Hautschrift. keine trophische Störungen. Schädelkonfiguration: L. D. 18 cm. U.=55 cm. S. B.=23. Q. D.=13, 5. F. B.=31. Kopf nicht klopfempfindlich. Sinnesorgane o. B. Facialisinnervation o. B. Innere Organe o. B. Zunge zittert beim Herausstrecken. Wa. R. negativ. Neurologische Untersuchung: Pupillen gleichweit, reagieren auf Lichteinfall. Lidreflex +, Conjunktivalreflex +, Gaumenreflex —, Biceps —, Triceps —, Patellar —, Achillessehnen , Fussclonus nicht vorhanden. Radius-Ulnar-Periostrefl. +, Plantarrefl. +. Babinski —Nystagmus vorhanden, keine Spasmen, keine Ataxie. Geistig zurückgeblieben.

Klinischer Verlauf:

8. 5. 26. Erster Anfall hier beobachtet. Gesicht blau, tonische und clonische Zuckungen, Urinabgang, Schweissausbruch, nachher Kopfschmerzen. Häufige Zuckungen ohne Bewusstseinsstörungen.

4. 2. 27. Keine Anfälle.

30. 5. 27. Gebessert entlassen.

8. 6. 28. Wieder aufgenommen. Krämpfe sehr zugenommen, starker geistiger Rückgang. Wegen "Nervenzuckungen" muss sie gefüttert werden; ebenso bedarf sie auch Hilfe beim Aus- und Ankleiden.

20. 7. 28. Im ganzen ruhig, hat aber dazwischen lautes albernes Lachen.

24. 7. 28. Keine pathologischen Reflexe. Geistig ausserordentlich zurückgegangen, auf Fragen gibt sie nach offenbar angestrengtem Nachdenken nur langsam Antwort, wobei

Zuckungen in den Augenbrauen auftreten.

27. 7. 28. Grimmassiert, Zuckungen in der Gesichtsmuskulatur. Pat. war fr her die frischeste Kranke der Abteilung, jetzt ist sie teilnahmslos, stumpf und interessiert sich nicht für das Spiel der anderen Kranken.

10. 10. 28. Eigenartiges schizoides Wesen, vergl. die beiliegende Schrift vom 24.9. mit der früheren Schriftprobe.



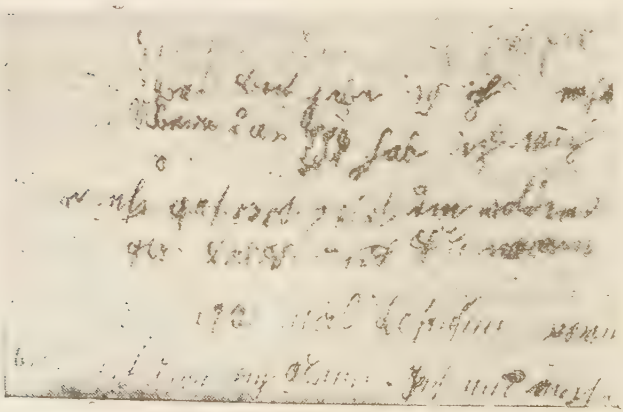

Fig. 1. Bei ihrer Aufnahme am 1. 5. 1925 hat die Patientin diese Schriftprobe 1 niedergelegt. Sie hatte damals subjektiv nicht über Zuckungen geklagt. Sowohl die Verwandten als auch der behandelnde Arzt haben keine derartigen Zuckungen in der ersten Zeit wahrgenommen. Die Schriftprobe ist scheinbar ganz klar und gleichmässig, deutlich geschrieben, doch die aufmerksamen Leser finden die Stellen gleich, wo die Zuckungen während des Schreibens auftraten. Z. B. bei dem Wort "lief" und bei "auch", "schlug", "ich", "Leibchen", "Schwester" u. s. w.

Fig. 2. Die Schriftprobe 2 zeigt nun in viel stärkerem Ausmass als 1. zunächst das Zunehmen der umzitterten Buchstaben. Ausserdem wird ganz deutlich, dass die Fähigkeit, in einem Fluss zu arbeiten, aufgehört hat. Die Buchstaben wurden fast gemalt. Dazu zeigt der Vergleich des Inhalts darüber hinaus einen deutlichen geistigen Abbau. Es handelt sich bei beiden Schriftproben um einen Brief an die Eltern. Die Bilder zeigen viel deutlicher als es eine Beschreibung kann, wie stark die Zunahme der Zuckungen ist.

Schreckhaft und viel Zuckungen, bringt kaum etwas zustande. Zuckungen sehr zugenommen.

10.10. 29. Zuckungen so stark, sodass die Pat. infolgedessen nicht mehr gehen kann. Sehr unruhig. Eigenartiges psychisches Verhalten und Sprechen, sodass immer die Entscheidung erschwert wird, wie weit den Zuckungen ein organischer Prozess zugrunde liegt, und wie weit psychogene Komponenten mitspielen.

13. 5. 30. Zustand unverändert.

28. 10.30. Ausgesprochene Akinese, starres Lachen. Aufgefordert zur Begrüssung, dem Arzt die Hand zu geben, sieht sie

dem Arzt starr ins Gesicht unter starken Zuckungen in der Gesichtsmuskulatur, scheint die gereichte Hand nicht zu sehen, streckt ihre Hand so aus, als wolle sie nach dem Gesicht des Arztes greifen. (Pupille entrundet, Babinski negativ). Ob sie schlecht sieht oder sich nur so stellt, bleibt unklar. Die Sprechweise zeigt eine gewisse Maniriertheit, die Worte werden in die Länge gezogen und eigenartig betont. Leseprobe: Brief von der Mutter, der in der Mitte durchgerissen ist, wird der Pat. die untere Hälfte gereicht. Sie fasst den Brief so, dass der Daumen einen grossen Teil der Schrift verdeckt. Führt den Brief etwa 15 cm weit an die Augen heran, scheint angestrengt darauf zu blicken, liesst dann nach wiederholter Aufforderung: "Mein liebes Evchen", bleibt fest dabei das stünde da. Zuckungen im Gesicht und im Arm.

28.11.30. Beim Gehen auffahrende, ataktische Wackelbewegungen, besonders bei beabsichtigter Bewegung. Marche de vresse. Sprache skandierend, adynamisch. Als sie dem Arzt die Hand geben sollte, sieht sie vorbei, fasst das Handgelenk des Arztes anstatt der Hand. (Sehstörung?).

12.12.30. Akinese ganz ausgesprochen. Beim Essen wurde der Bissen vor den Mund gehalten, sie beisst nicht zu. Nach der Aufforderung kommt sie dieser nach, kaut aber nicht und behält den Bissen im Munde.

16.12. 30. In der letzten Zeit sehr unruhig, schreit, soll nach Bedarf Scopolamin erhalten.

1. 5. 31. Redet tagelang immer dasselbe: "Dann soll ich dieSchuld haben".

8. 5. 31. Fiebert hoch, Puls sehr beschleunigt, atmet langsam. Kein Husten. (Zentralfieber?) Pupillen nicht rund, reagieren auf Lichteinfall. Ruhiger, sprach noch viel, aber leise.

10. 5. 31. Nachmittags gestorben. Todesursache: Erschöpfung,

Der makroskopische Sektionsbefund (Sekt.—Nr. 62/31 am 11.5.31 Pathologisches Institut der Krankenanstalten in Bethel, Leiter: Privatdozent Dr. Roesner) ist im wesentlichen negativ, eine deutliche Todesursache findet sich nicht.

Die mikroskopische Untersuchung der endokrinen Drüsen ergibt übereinstimmend eine erhebliche kapilläre Hyperaemie, die sich auch in der Compacta der Uterusmucosa vorfindet, ohne dass hier sonstige Veränderungen zu bemerken wären. In der Schilddrüse, die mittelweite mit Colloid angefüllte Follikel zeigt, fallen die verhältnismässig zahlreichen Lymphocytenanhäufungen im Zwischengewebe auf.

In den Ovarien ist neben dem Vorkommen einiger kleinerer Follikelcysten, die ganz vereinzelte Zahl der Primordialfollikel bemerkenswert.

Die festgestellte starke Hyperämie der endokrinen Drüsen

lässt an einen Befund Borbergs [1] denken, der bei Kranken, die vor dem Tode unruhig gewesen waren, nicht selten eine Hyperämie endokriner Drüsen nachweisen konnte.

Die Einlagerung der Myoclonuskörperchen: Nucleus dentatus, Thalamus, Stammganglien, Calcarina und Hirnrinde.

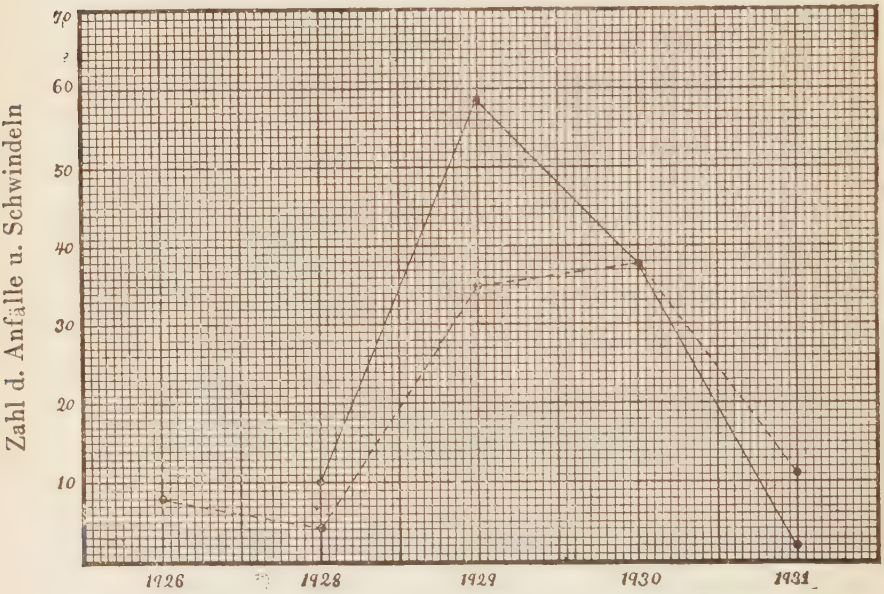

Erklärung der Anfallskurve: Die Anfälle nehmen an Häufigkeit parallel dem Fortschreiten des Krankheitsprozesses zu. Im Jahre 1929 hatten die Anfälle den Gipfel erreicht, ebenfalls der Krankheitsprozess.

1) Borberg, histologische Untersuchungen der endokrinen Drüsen bei Psychosen.
Arch. f. Psychiatrie und Nervenkrankheiten Bd. 63 1921.

Nach der genauen Krankheitsgeschichte unseres Falles geben wir zunächst noch eine Uebersicht, soweit die Literatur möglich ist, über die Entwicklung der Krankheit in 10 Fällen der Myoclonus-epilepsie. Tabelle I.

Differentialdiagnostisch in Betracht kommende Krankheiten in unserem Falle sind: Chorea electrica, Huntingtonsche Chorea. Doch die vorhandenen epileptischen Anfälle, der frühe Beginn der Krankheit und der rasche, zum Tode führende ~~Charakter~~ Verlauf sprechen dagegen. Daher ist es kein Zweifel, dass unser Fall zur Gruppe Myoclonusepilepsie und zwar progresiver Natur gehört. Bekanntlich unterschied Lundborg den Krankheitsverlauf dieser Erkrankung in drei Stadien.

1. Epileptisch-tetanisches Stadium.
2. Myoclonisch-epileptisches Stadium.
3. Terminalstadium.

Als unsere Patientin aufgenommen wurde, war die Krankheit schon im zweiten Stadium angelangt, da die Zuckungen schon aufgetreten sind. Der epileptische Anfall ist bei ihr mit ½ Jahr aufgetreten und kehrte dann mit 7½ Jahren wieder. Die Zahl der Anfälle war gering, sodass sie noch als Kindermädchen beschäftigt werden konnte. Der Anfall trat in folgender Form auf: Vor dem Anfall sind keine Vorboten zu bemerken. Unter grossem Geschrei fällt die Patientin um, das Gesicht wird cyanotisch, das Bewusstsein ist geschwunden, tonisch-clonische Zuckungen, Schweissausbruch und Urinabgang. Subjektive Beschwerden nach Anfall waren:

Mattigkeit und Kopfschmerzen, auch Erbrechen, weshalb sie auch ~~danach~~ im Bett lag. Objektiver Befund bei ihr waren damals: Epilepsie, Myoclonie, Stehenbleiben in der geistigen Entwicklung. Innere Organe o. B. Wassermann im Blut negativ. Neurologische Untersuchungen ergaben: Kein Fussclonus, keine pathologischen Reflexe, Schleimhaut-, ~~epigastrische~~ Bauchdecken- und Sehnenreflexe waren nicht auszulösen. Nystagmus war vorhanden. Merkwürdigerweise trat eine Besserung in der Anstalt ein, sodass die Patientin ungefähr ein Jahr zu Hause bleiben konnte. Diese Besserung ist wahrscheinlich nicht dem therapeutischen Eingreifen zu verdanken, sondern eine Periode, welche Fall 2 und 3 auch zeigen, wo eine Besserung eingetreten war. Doch musste unsere Patientin wieder aufgenommen werden wegen Verschlechterung. Jetzt haben die myoclonischen Zuckungen stark zugenommen. Die Patientin musste Hilfe haben beim Aus-und Ankleiden. Handarbeit oder sonstige Beschäftigung bringt sie nicht mehr zustande. Sie muss im Bett liegen, die Zuckungen sind überall aufgetreten. Manchmal schnellt der ganze Körper auf, wenn die Zuckungen gerade die in Funktion befindenen Muskeln ergriffen haben. Gesicht grimmassiert, bisweilen kann man Stirnrunzeln und Hochziehen der Augenbrauen beobachten. Die Zuckungen traten in Form von Kontraktionen mit oder ohne motorischen Affekte auf. Durch die psychische Erreguung werden sie gesteigert (psychoclonische Reaktion Lundborg). Ebenfalls auch mechanische Reizung (sensoclonische Reaktion, Lundborg). Im Schlaf hören sie meist auf. Die Akinese wird wohl so zustande gekommen sein, dass sie durch Muskelzuckungen der antagonistischen Muskel entstanden

sind. In neurologischer Hinsicht sind nun vor allem der taumelnde Gang (Ataxie), skandierende Sprache, Salivation zu bemerken. Ausserdem zentrale Sehstörungen. Psychische Veränderung gehört auch zu den wichtigen Symptomen der Myoclonusepilepsie. Bei unserer Patientin ist die Psyche stark verändert: Zwangslachen, Erregungszustand, Halluzination und Apathie waren vorhanden. Deutliche und rasche Intelligenzabnahme, Gedächtnisschwäche, Verlangsamung der Auffassung deuten darauf hin. Das einfachste Wort kann sie kaum noch buchstabieren. Im dritten Stadium angelangt, lag sie fast immer zu Bett wegen Unruhe. Ausgesprochene Demenz. Vor dem Tode war hohes Fieber ohne sonstige Ursache. Man kann es wohl als Zentralfieber ansehen. Das dritte Stadium hat ganz kurz gedauert. Der Tod erfolgte durch Erschöpfung.

Wenn wir uns die gesamten angeführten Fälle ~~uns~~ vergegenwärtigen, so sehen wir daraus, dass die Symptome sehr mannigfach sind, aber einen gleichen klinischen Verlauf haben. Der Verlauf ist folgender: In der Kindheit treten die epileptischen Anfälle auf, darnach stellen sich die myoclonischen Zuckungen ein. Eine Besserung kommt vor. Dann setzt die Krankheit mit rapider Verschlechterung sich fort. Die Zuckungen nehmen an Intensität und Häufigkeit zu. Deutliche Intelligenzabnahme. Neurologische Symptome treten auf, ebenfalls auch psychische Veränderung. Die Patienten gehen durch Status myoclonicus oder Schluckpneumonie zu Grunde. Die gesamten Symptome, die bei dieser Erkrankung vorkommen, haben wir mit den Entwicklungsstadien der Krankheit, parallel tabellarisch aufgestellt. Tabelle II.

Wir haben der Uebersicht wegen die einzelnen Symptome in einer Tabelle zusammengestellt, um etwaige Schlüsse über die Häufigkeit der einzelnen Symptome zu bekommen. Es ergibt sich, dass in allen Fällen immer vorhanden sind:

1. Epileptische Anfälle.
2. Myoclonische Zuckungen.
3. Demenz.
4. Jugendliches Alter (nicht über 22 Jahre)

Im ersten Stadium ~~bildet~~ bietet diese Krankheit keine besonderen Symptome, ausser epileptischen Anfällen und Zurückbleiben der geistigen Entwicklung.

Im zweiten Stadium, in welchem der ganze Krankheitsprozess sich abspielt, zeigen sich sowohl cerebellare Symptome, als ~~ausser~~ auch extrapyramidale Symptome; gelegentlich kommen auch die pyramidalen vor.

Im dritten Stadium kommen noch lokale und kausale Störungen (Decubitus, Schluckpneumonie) vor. Was die Lokalisation der Einlagerung der Myoclonuskörperchen betrifft, darüber besteht kein typisches Gesetz. Der Hauptsitz dieser Einlagerung scheint doch der Nucleus dentatus, Stammganglien, Thalamus zu sein. ~~Und~~ Darüber hinaus kann die Einlagerung sich erstrecken bis zur Rinde, auch bis in die Calcarinagegend, wodurch die Zentralsehstörung verursacht wird.

Hodkins und Morgan, Jakovlev (29) teilte diese Symptome in 3 Gruppen:

1. Pyramidalsymptome.
2. Extrapyramidalsymptome.
3. Cerebellarsymptome.

Steigerung der Reflexe, Fussclonus, Babinski und Oppenheim gehören zu den Pyramidalsymptomen. Hypersalivation, maskenähnliches Gesicht sind dem Extrapyramidalsymptom zuzurechnen. Aber das Extrapyramidalsymptom ist nicht spezifisch für Myoclonusepilepsie, vielmehr tritt es durch neurosomatische Verschlechterung auf. Zu Cerebellarsymptomen gehören Nystagmus, Ataxie, Kyphoskoliose. Weiter meinten sie, dass man unterscheiden muss zwischen Myoclonusepilepsie und Myoclonie ohne Epilepsie. Bei der ersten ist progressiver geistiger Zerfall und Extrapyramidalsymptom vertreten. Die letzteren sind frei von den oben genannten Symptomen. Die Cerebellarsymptome kommen bei beiden vor. Nach Clark und Pierces Auffassung (30) ist diese Erkrankung eine "Myoclonie + Epilepsie". Die Epilepsie sei eine genuine. Als Kankheit "sui generis". Damit ist die Frage aber zur Erklärung der Genese dieser Krankheit noch nicht gelöst.

Was die Aetiologie dieser Erkrankung anbelangt, meint Friedreich, dass die Ursache dieser Erkrankung die Erregung der Vorderhörner des Ruckenmarks zurückzuführen ist. An diese Theorie schlossen sich viele andere Autoren, z. B. Unverricht. Die pathologisch-anatomischen Untersuchungen von Clark, Prout, Minkowski, Murri, Weist, auch Volland (31 32 33 34) ergaben negativen Erfolg.

Sicli (35) war der erste, der die Lipoidanhäufung im Nucleus dentatus entdeckte und darauf aufmerksam gemacht hat.

Auf Grund der Untersuchungen der Forscher und unserer Beobachtung dürfte angenommen werden, dass die Schädigung des Kleinhirns, vor allem Dentatum, als Ursache der Entstehung der myoclonischen Zuckungen aufgefasst werden kann. Klien (35) beobachtete 3 eigene Fälle von apoplektischen Cysten im Kleinhirn und nahm an, dass die Entstehung der myoclonischen Zuckungen durch die Laesion des Nucleus dentatus in Frage kommt. Pfeifer (36) nahm bei einem Fall von Schussverletzung mit hauptsächlicher Schädigung des Nucleus dentatus an, dass dadurch die myoclonischen Zuckungen entstanden seien. Bielschowski (37) und Hänel (38) fanden schwere Atrophie des Kleinhirns bei familiärer Myoclonie. Hodskin und Morgan meinten ebenfalls, dass die Zuckuogen im Kleinhirn ihren Ursprung haben, eine Beteiligung von Olive inkonstant ist. Sie meinten fernerhin, dass die Ursache der Myoclonusepilepsie im Kleinhirn und in den Stammganglien zu suchen sei. In unseren angeführten Fällen sind sämtliche Nuclei dentati, Thalami befallen. durch Einlagerung von Myoclonuskörperchen. Ob diese Einlagerung bei allen an Myoclonusepilepsie Leidenden vorgefunden werden können, lässt sich wegen Mangels an Material nicht sagen. Wie wir festgestellt haben, sind die Lokalisationen dieser Körperchen im Zentralnervensystem ziemlich die gleichen. Typische Reaktionen geben sie nicht. Jeder Forscher findet eine andere Reaktion. Liebers fand im Nucleus dentatus und in den Stammganglien Myoclonuskörperchen ven lecithinoidlipoidem Charakter, während Lafora, Westphal, Ostertag andere oder inkonstante Reaktionen gefunden haben. In unserem Fall werden die Körperchen mit Best'scher

Glykogenfärbung am besten dargestellt.

Nun taucht die Frage auf, woher kommen die Körperchen und sind sie spezifisch für Myoclonusepilepsie? Darüber herrscht geteilte Meinung. Intoxikation, Amyloiddegeneration, Stoffwechselprodukte Zerfall von Ganglienzellen werden als Ursache zur Bildung der Körperchen vermutet und angenommen. Die Demenz, in der die Patienten die vorgezeigten Gegenstände nicht benennen können oder das einfache Wort nicht zu buchstabieren vermögen, ist durch Zerfall des Grosshirns durch Myoclonuskörperchen zustande gekommen (40). Ob die intrakranielle Drucksteigerung mit der Einlagerung etwas zu tun hat (Fall 1 u. 2) lässt sich nicht sagen. Welches Geschlecht diese Erkrankung bevorzugt, lässt sich ebenfalls wegen Mangels an Material nicht sagen. Tatsache ist, dass beide Geschlechter befallen werden. Die Prognose dieser Erkankung ist sehr ungünstig. Bing empfiehlt, dass man künftig Untersuchungen speziell das pathologische Studium des Linsenkerns, nämlich ~~sei~~ des Putamens ins Auge fassen müsste.

Zusammenfassung.

1. Unser Fall gehört zur progressiven Myoclonusepilepsie.
2. Es wurde festgestellt, dass Nucleus dentatus, Thalamus stets von dieser Erkrankung durch Einlagerung von Myoclonuskörperchen befallen werden.
3. Die Myoclonuskörperchen geben keine typische Reaktion.
4. Diese Erkrankung befällt nur jugendliche Individuen.
5. Die Entstehung der myoclonischen Zuckungen wird vermutlich

bedingt durch Läsion des Kleinhirns, namentlich des Nucleus dentatus, im Rahmen der Gesamterkrankung.

6. Es lässt sich feststellen, dass es sich um eine deutliche einheitliche Erkrankung handelt, die mehr cerebralen als spinalen Ursprungs ist.
7. Zur echten Myoclonusepilepsie gehört der rasche geistige Abbau, welcher zur Demenz führt, infolge von Zerfall des Grosshirns durch die Myoclonuskürperchen.

Zum Schluss sei es mir gestattet, Herrn Medizinalrat Dr. C. Schneider, leitenden Arzt der Bethel-Anstalten meinen Dank auszusprechen für seine gütige Ueberlassung des Materials und Unterstützung dieser Arbeit. Ebenfalls gebührt mein verbindlichster Dank Herrn Geheimrat Professor Dr. med. et phil. R. Sommer in Giessen, diese Arbeit anzunehmen.

Bearbeitung der neurohistologischen Praparate.

Nach Niss'l.

Gehirnblock	Fixierung	Einbettung	Zellfärbung am eingebetteten Celloidin-Präparat nach Niss'l
Nukl. dentatus	96% Alk.	abs. Alk. —Aetheralk. Celloidin dünn ,, dick	Die Schnittdicke der einzelnen Schnitte beträgt 15, dieselben kommen über Nacht in den Brutschrank bei 37° C., angesetzt mit 70% Alk. Danach in Thioninblaulösung, die Schnitte werden darin erhitzt bis Blasen steigen, dann abkühlen lassen. Abspülen in Aqua dest. aufsteigende Alk.-Reihe, Xylol, einschliessen in Canadabalsan.

Best'sche Farbung.

Thalamus	96% Alk.	abs. Alk. —Aetheralk. Celloidin dünn ,, dick	Die Celloidinschnitte von 15 kommen in Hämatoxylin nach (Delafield), auswaschen in Brunnenwasser. Nachfärben in einer Carminlösung, die hergestellt ist aus der Carminstammlösung,

Carmin	2,0 g
Calcium carbon.	1,0 '
Chlorcalcium	5,0
Aqua dest.	60,0 '

es wird zugesetzt der Stammlösung:

Carminstammlös.	2 ccm
Liquor. ammon. caust.	3 ''
Aqua dest.	3 ''

In dieser Lösung färbt man 5 Minuten. Aus Carmin bringt man die Schnitte in die mehrmals wechselnde Differenzierungsflüssigkeit:

Methylalk.	40 ccm
abs. Alk.	80 ccm
Aqua dest.	100 ccm

Aufsteigende Alk.-Reihe,
Xylol Balsam.

Thalamus

1. Normale Ganglienzelle.
2. Pathologisch veränderte Ganglienzelle mit eingelagerten Myoclonuskörperchen.
3. Freiliegende Myoclonuskörperchen.
4. Ganglienzellen mit eingelagerten Myoclonuskörper.
5. Normale Körnchenzellen.

Nukl. dentatus

1. Normale, charakteristische Ganglienzelle im Nukl. dentatus.
2. Vereinzelte freiliegende Myoclonuskörperchen.
3. Myoclonuskörperchen im Anfangsstadium der Entwicklung in der Ganglienzelle.

4a. Ganglienzelle, wo der Zellkern beinahe unsichtbar erscheint.

4b. und sich der Myoclonuskörper weit ausdehnt und den Mittelraum der Zelle ausfüllt.

5. Ganglienzelle in der Auflösung begriffen.

Myoclonuskörperchen im Thalamus



Myoclonuskörperchen im Nucleus Dentatus

Literaturangabe.

1. a. Dubini: Primi cessori sulla Corea elettrica. Annali univ. die Medizina 1846.

   b. Sée: De la Chorée. Memoires de l'acad. de md. 1850.

   c. Frua: Del tifo cerebrale convulsico (Corea elletrica del Dubini. Annali univ. di Medizina 1846.

   d. Hammind: Konvulsive Tremour. New York med. Journ. 1867.

2. Friedreich: Neuropathologische Beobachtung, Virchow's Archiv, Bd. 86. 1881.

3. Schulze: Ueber Paramyoclonus multiplex. Neurolog. Centralblatt, Nr. 16. 1886.

4. Loewenfele: Ein weiterer Fall von Paramyoclonus multiplex Myoclonus spinalis multiplex. Bayr. Intelligenzblatt, 1883. Nr. 15 und 16.

5. Marina: Ueber Paramyoclonus multiplex und idiopathische Muskelkrämpfe. Archiv für Psychiatrie 1888.

6. Seeligmüller: Paramyoclonus. Eulenburgs Realenzyklopädie, 2. Aufl. Ein Fall von Paramyoclonus mulitplex. Deutsche med. Wochenschrift 1886, Nr. 24. Ueber Myoclonie und Conculsivität (Spamophilie) Deutsche med. Wochenschrift 1887, Nr. 52.

7. Unverricht: a. Die Myoclonie. Leipzig und Wien 1891.
   b. Ueber familiäre Myoclonie. Deutsche Zeitschrift für Nervenheilkund, 1895. Bd. 7.

8. a. Prichard: A treatiseon diseases of the nerous system. London 1822.

b. Homén: Un cas de Paramyoclonus multiplex. Archiv de neurologie. 1887. Bd. 13.

9. Rabot: La myoclonie epileptique. Théese de Paris. 1899.

Clark und Prout: The nature and pathology of myoclonus-Epilepsie.

10. Lundborg: Die progressive. Myoclonus-Epilepsie. Upsala 1903.

11. Dana: Myoclonus multiplex and the myoclonias; resport of cases and ana attempt at classification. Journ. of nerv. eament, disease, 1903.

11. J. Eugiére und F. Meillet: Les myoclonies epileptiques. Gaz. des hpitaux 1910, Nr. 64.

13, Kojewnikoff: Eine besonder Form von cortikaler Epilepsie. Medcins Kol Obosrenie 1894. Ref. im neurolog. Centralbl. 1895, S. 47.

14. E. Lugaro: Sulla moclonia. Riv. di Patol. nerv. eament. 1890. 1.

15. R. Bing: Hand buch der inneren Medizin. Bd. 5, Teil 2.

16. W. Gorn: Ueber Myoclonie, Myoclonusepilepsie und verwandte Krankheiten, Zeitschr. f. d. ges. Neurologie u. Psychiatrie. Referate und Ergebnisse 1914, Bd, 9.

17. Bumkes Handbuch der Geisteskrankheiten 11. Sch olz.

18. Lafora und Glück. Zeitschr. f. d. ges. Neurologie u. Psychiatrie 1911, Bd. 1.

19. Westphal. Archiv für Psych. und Neurologie, Bd, 58 und 60.

20. Ostertag: Archiv fur Psychiatrie u. Nerv. Bd. 73. 1915.

21. Schou: Zeitschrift f. d. n. u. P. 1925, Bd. 95.

22. Purkinje: Bericht in der Prager Naturforscherverssmmlung 1837.

23. Wagner: Neurologische Untersuchungen. 1854 S. 53.

24. Stürmer: Nissl u. Alzheimers Arbeit 1913 Bd. 5.

25. Redlich: Die Amyloidkörperchen des Nervensystems. Jahrbuch f. Psych. u. Neurol. 1892. Bd. 10.

26. Obersteiner: Bemerkung über die Genese der Corpor. amyœa. Obersteiners Arbeiten 1916, Bd. 21.

27. Alzheimer: Ueber den Abbau des Nervengewebes. Zeitschrift s. d. N. u. P.

28. Spiegel u. Mona: Zur Pathologie der epidemischen Encephalitis. Obersteiners Arbeiten 1920 Bd. 23.

29. Hodkins, Morgan und Jakoclev. Anatomico-clinical observation on myoclonus in epileptics and on related symptom complexes. Amer. J. Psychiatrie 1930 2d. 9.

30. Clark u. Pierce: Americ. Journ. of the med sciences Bd. 6.

31. Minkowski: Ueber den Fall von Hemimyoclonus. Mitteilung aus der Med. Klinik zu Königsberg. 1888.

32. Murri: Del paramyoclono molteplice. Societa tigraf Frorenziana. 1900. Ref. in Centralblatt für inner Medizin 1901 S. 187.

33. Weist: Beiträge zur Kasuistik der Myoklonie b. Epileptischen. Inaug Dissertation Kiel 1905.

34. Sioli: Histologischer Befund b. einem Fall familiärer Myoclonie. Vortrag gehalten auf der Versammlung

der Naturforscher u. Aerzte in München. 1912.
u. Archiv f. Psychiatrie u. Nervkht. 1913, Bd. 51

35. Klien: Monatsschrift für Psychologie 1919. Bd. 45.

36. Pfeifer: Monatsschrift für Psychologie u. Neurologie 1919 Bd. 45.

37. Bielschowsky: Journ. f. Psychiatrie u. Neurol. 1921 Bd. 26.

38. Hanel: " " " " " 1915 Bd. 21.

39. Liebers: Zeitschrift f. g. Neurologie u. Psych. 1927 Bd. 111

40. Pelnar: Ref. Zeitschr. f. d. ges. Neurologie und Psychiatrie 1930. Bd. 54.

Lebenslauf.

Der Verfasser dieser Arbeit, Kwok-Liang W u (Ng) wurde am 6. Juni 1909 in Tszekam (Prov. Canton) geboren.

Mit dem 6. Lebensjahre besuchte er die Volksschule in Honyen, dann das Lokjuk-Gymnasium in Kutschuk. Im Herbst 1926 erhielt er dort das Zeugnis der Reife. Danach kam er nach Deutschland, um Medizin zu studieren. Nachdem er ein Jahr lang sich dem Studium der deutschen Sprache gewidmet hatte, ist er im S. S. 1928 an der hessischen Landes-Universität zu Giessen immatrikuliert worden.

Die vorgeschriebenen Semester hat er alle in Giessen verbracht.